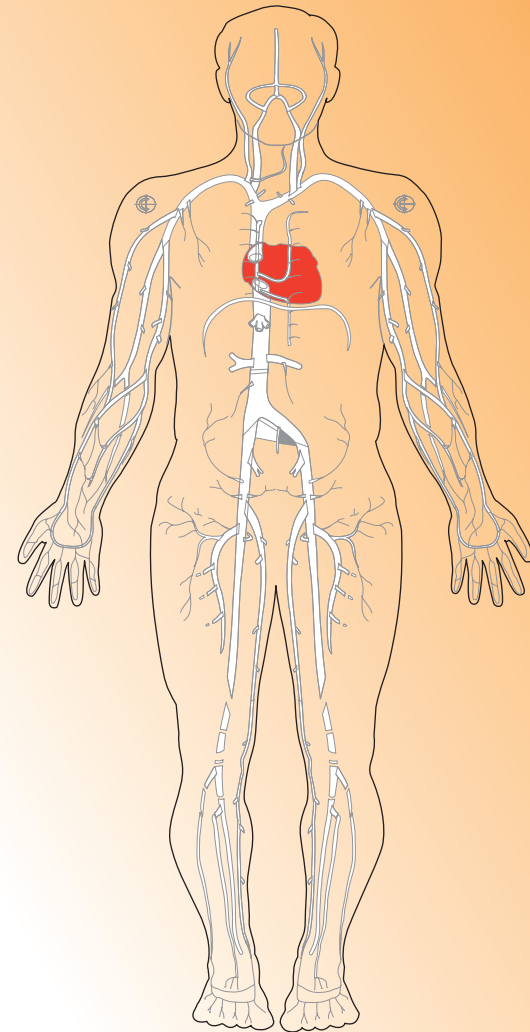

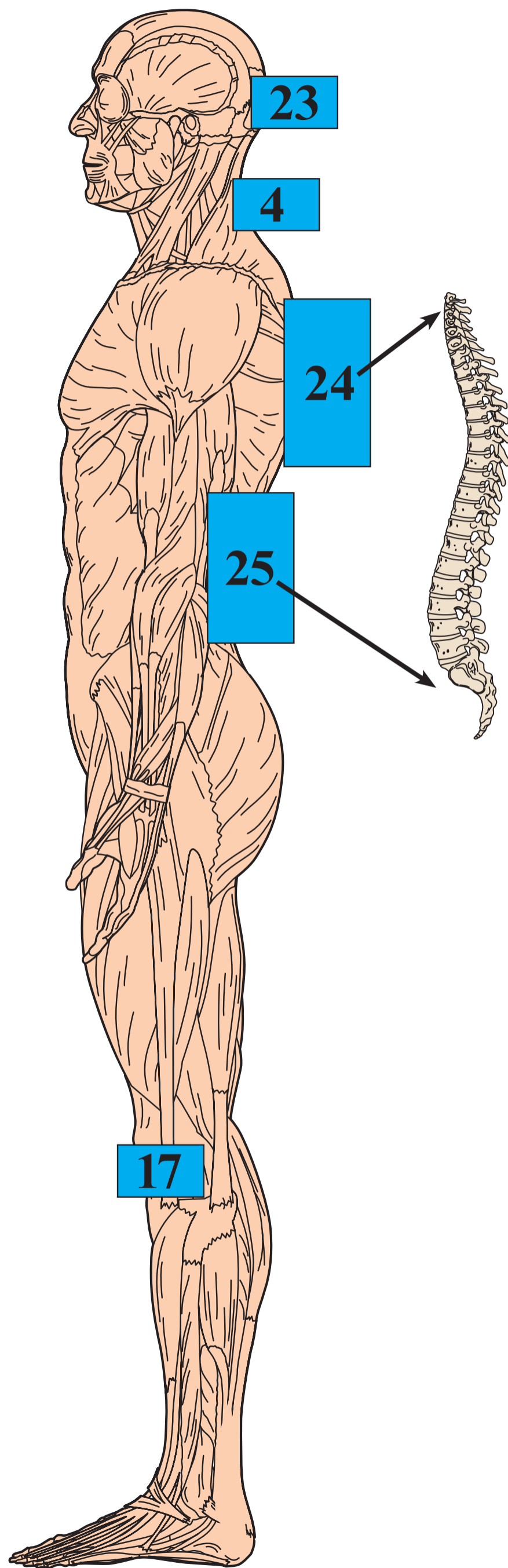
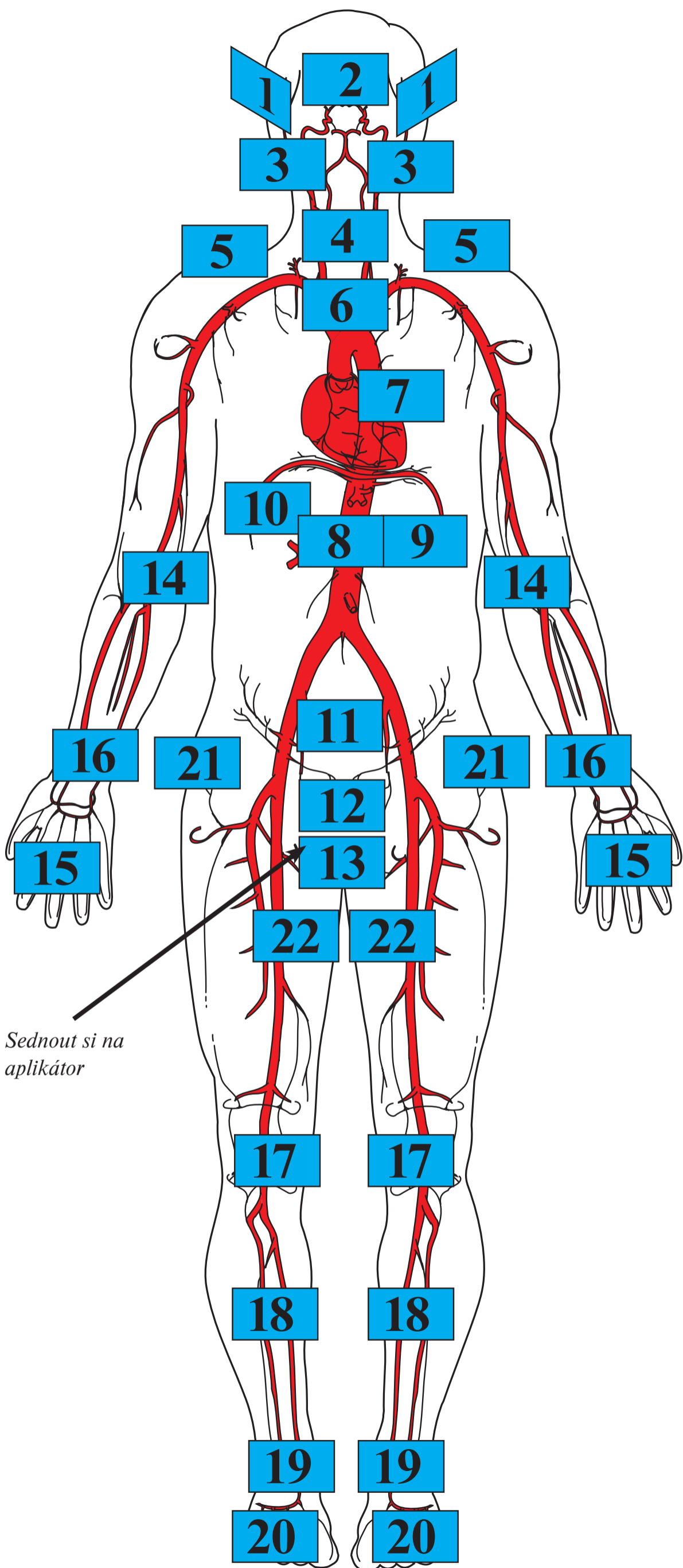


MAGNETOTERAPIE



Obrazový průvodce při léčbě
pulzním magnetickým polem



Aplikační body pro použití magnetoterapie

Na nákresu lidského těla jsou čísla označena místa, na která je vhodné přikládat aplikátory magnetického pole při jednotlivých onemocněních. Aplikační body jsou výsledkem dlouhodobého výzkumu českých i zahraničních lékařů. Při neznámých bolestech navštivte svého lékaře, aby stanovil Vaši diagnózu.

- (1)**
 - zánět středního ucha (pravého nebo levého, popř. oboustranný zánět), počáteční fáze bez hnisavého výpotku
 - bolesti čelistního kloubu
 - tinnitus (pískání v uchu), podpořeno medikací
 - parkinsonův syndrom, podpořeno medikací
 - migrény
- (2)**
 - zánět čelních dutin (počáteční fáze)
 - rýma z nachlazení či rýma chronická
 - regenerace oční sítnice
 - atrofie optiku, jako podpůrná léčba
 - perforace rohovky (úrazy, operace), k dohojení
- (3)**
 - bolest a zánět zubů
 - paradentóza
 - postextrakční bolest (bolesti po vytržení zubů, avšak nikoli ihned po zákroku!)
 - bolest trojklaného nervu, jako podpůrná léčba
- (4)**
 - bolesti při blokáдах krční páteře
 - bolesti hlavy
 - syndrom karpálního tunelu
 - poruchy prokrvení rukou (mravenčení)
 - nachlazení – chrapot
 - zánět hltanu
- (5)**
 - bolestivá ztuhlá ramena (tzv. zmrzlá ramena)
 - artralgie či artróza ramenních kloubů (bolesti kloubů)
- (6)**
 - astma, jako podpůrná léčba
 - bronchitida, jako podpůrná léčba
 - vysoký krevní tlak
 - škytavka
- (7)**
 - regenerace srdečního svalu po odeznění infarktu
 - po operaci bypassu
 - zúžení věnčitých cév (ischemická choroba srdeční)
 - srdeční tachyarytmie (zvýšení tepu)
- (8)**
 - zánět, křeče a překyselení žaludku
 - chronická vředová choroba žaludku či dvanáctníku (nikoli při současném krvácení!)
- (9)**
 - zánět slinivky břišní – pankreatidy (chronické)
 - cukrovka (aplikátor přikládat vlevo vzadu)
- (10)**
 - regenerace jater
- (11)**
 - neplodnost u žen způsobená zánětem vejcovodů
 - zácpa, špatné vyprazdňování
- (12)**
 - zánět močového měchýře, zvláště u žen, jako podpůrná léčba
- (13)**
 - prostatitida u mužů
 - č. 12 a č. 25 pomočování u dětí (enuréza)
- (14)**
 - akutní i chronický „tenisový loket“, bolesti lokte (artróza)
- (15)**
 - prostatitida
 - sexuální dysfunkce u mužů
 - sexuální ochablost
 - hemeroidy (pokud nekrvácejí)
- (16)**
 - zánět kloubů v rámci dohojení
 - revmatické potíže
 - zápěstí-polyarthritis progresiva
- (17)**
 - č. 16 a č. 4 syndrom karpálního tunelu
- (18)**
 - bolesti až artróza kolenních kloubů
 - špatné prokrvení dolních končetin u diabetiků (diabetická noha)
- (19)**
 - špatné prokrvení dolních končetin u diabetiků (diabetická noha)
 - osteoporóza holenních kostí
 - chronické bércevé vředy (nikoli krvácející) jako podpůrná léčba
 - zánět kostní dřene (osteomyelitis) spolu s antibiotiky!
- (20)**
 - bolesti nártů a kotníků
 - otoky kotníků
 - špatné prokrvení dolních končetin u diabetiků (diabetická noha)
- (21)**
 - revmatické potíže
 - dna, bolesti u ostruhy
 - špatné prokrvení dolních končetin u diabetiků (diabetická noha)
- (22)**
 - bolesti u artrózy kyčelních kloubů
 - osteoporóza krčků kyčelních kloubů
- (23)**
 - špatné prokrvení dolních končetin u diabetiků (diabetická noha)
 - migrény
 - parkinsonův syndrom, podpořeno medikací
 - křeče ne epileptické
 - fantomové bolesti chybějících končetin
- (24)**
 - regenerace krční a hrudní páteře
 - syndrom karpálního tunelu
 - částečná nedoslýchavost
 - degenerace míchy různého původu
 - výrůstky na páteři
 - Bechtěrevova nemoc
 - osteoporóza páteře
 - fantomové bolesti chybějících končetin
- (25)**
 - ischias, bolesti v bedrech a kříži
 - bolesti ledvin, v počátcích ledvinových kamenů zlepší jejich vyplavení
 - osteoporóza páteře

